



**El Sitio Web de Educación del Paciente de
la American Society for Reproductive Medicine**

Anormalidades del tracto reproductivo femenino (defectos müllerianos)

Al igual que otros órganos del cuerpo, los órganos reproductivos de la mujer toman forma cuando ella todavía es un feto dentro del útero de su madre. Estos órganos incluyen el útero y las trompas de Falopio, que se desarrollan a partir de dos conductos conocidos como los conductos müllerianos.

Durante el desarrollo normal, estos conductos se unen. Cuando esto ocurre, se forma un único útero con una cavidad abierta y dos trompas de Falopio. A veces, el útero y las trompas de Falopio no se forman como deberían. Estas malformaciones se denominan anomalías o defectos müllerianos. Las anomalías müllerianas pueden dificultar o imposibilitar el quedar embarazada.

¿Qué tipos de anomalías müllerianas existen?

Los tipos más comunes de anomalías müllerianas son los siguientes:

- Agenesia mülleriana, que supone una falla en la formación del útero y de las trompas de Falopio
- Trastornos de la fusión, que ocurren cuando los conductos müllerianos no se unen correctamente

A menudo, se desarrollan problemas renales en las mujeres con anomalías müllerianas, debido principalmente a que los riñones se desarrollan al lado del sistema de Müller.

¿Qué causa la agenesia mülleriana?

La agenesia mülleriana (a veces denominada síndrome de Mayer-Rokitansky-Kuster-Hauser [MRKH]) ocurre cuando el útero, el cuello uterino (abertura del útero) y la porción superior de la vagina no se desarrollan correctamente o no se desarrollan en lo absoluto. En su lugar, hay una pequeña abertura vaginal u hoyuelo. Las mujeres con síndrome de MRKH tienen ovarios normales y tienen un desarrollo normal de los senos, el clítoris, (parte de la vulva) y la vulva (órganos genitales externos).

Una mujer solo se da cuenta de que tiene el síndrome de MRKH cuando tiene más edad. Los síntomas principales son la ausencia de períodos y/o dolor al intentar tener relaciones sexuales. Una mujer con síndrome de MRKH puede someterse a una cirugía para agrandar la vagina. Además, dado que una mujer con síndrome

de MRKH tiene ovarios que producen óvulos, esta puede tener hijos, pero tendrá que recurrir a la fertilización in vitro (FIV) y a una portadora gestacional.

¿Qué tipos de trastornos de la fusión del conducto mülleriano existen?

- Una duplicación completa del útero. En esta situación, la mujer tiene dos úteros, dos cuellos uterinos y dos vaginas.
- Un útero bicorne, donde dos úteros comparten un cuello uterino y una vagina. Esto puede causar períodos menstruales dolorosos si el cuello uterino no permite que la sangre fluya libremente y se puede corregir con cirugía.
- Un útero septado. En esta situación, hay una banda fibrosa de tejido que atraviesa el útero. Un médico puede extirpar la banda fibrosa por medio de un procedimiento mínimamente invasivo conocido como histeroscopia.
- Un útero arqueado, que significa que hay una "abolladura" en la parte superior del útero. Esta situación no causa ningún problema con el embarazo.

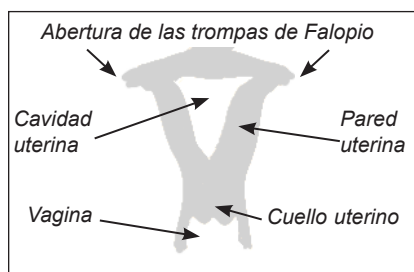
¿Cómo afectan los trastornos de la fusión del conducto mülleriano la capacidad de una mujer para quedar embarazada?

Las mujeres con trastornos de la fusión tienen ovarios que funcionan normalmente; por lo tanto, desarrollan los senos, la vulva y el vello púbico y pueden quedar embarazadas. Además, no presentan molestias físicas ni dificultades al tener relaciones sexuales debido a sus anomalías internas.

No obstante, las mujeres con trastornos de la fusión son más propensas a tener abortos espontáneos y partos prematuros. Las dificultades relacionadas con el embarazo dependen del trastorno de la fusión específico presente. La única manera de diagnosticar un trastorno de la fusión es por medio de una ecografía, una resonancia magnética (RM) o un procedimiento quirúrgico.

Revisado en 2012

Para obtener más información sobre este tema u otros temas sobre salud reproductiva, visite www.ReproductiveFacts.org



Útero normal



Duplicación completa



Útero bicorne



Útero septado



Útero arqueado